

УДК 616.98: 616-002.5

ДИАГНОСТИЧЕСКИЕ ОПЕРАЦИИ У БОЛЬНЫХ С ВИЧ-ИНФЕКЦИЕЙ С ПОРАЖЕНИЕМ ОРГАНОВ ГРУДНОЙ КЛЕТКИ

М.В.Синицын, М.Н.Решетников, Б.Г.Барский, Т.И.Абу Аркуб, Е.И.Позднякова, Д.В.Плоткин
ГБУЗ «Московский городской научно-практический центр борьбы с туберкулезом Департамента здравоохранения города Москвы», Россия

© Коллектив авторов, 2018 г.

Современная эпидемиологическая ситуация в мире характеризуется постоянным увеличением числа ВИЧ-инфицированных людей. Неуклонное прогрессирование ВИЧ-инфекции, даже в присутствии антиретровирусной терапии, сопровождается развитием оппортунистических и вторичных заболеваний. Туберкулез наиболее часто поражает больных с ВИЧ-инфекцией, так как риск заболевания у них в 20–37 раз выше. В основном для диагностики туберкулеза применяются лучевые методы и иммунологические тесты. Основным диагностическим критерием установления диагноза туберкулеза является выявление возбудителя (*Mycobacterium tuberculosis* или МБТ) бактериологическим или молекулярно-генетическим методами. У больных с ВИЧ-инфекцией также могут встречаться иные заболевания с поражением органов дыхания, плевры, внутригрудных лимфатических узлов, требующие проведения дифференциальной диагностики, в том числе с применением хирургических методов. Довольно часто для установления диагноза приходится прибегать к биопсии легочной ткани, плевры, внутригрудных лимфоузлов. Среди хирургических методов наиболее оправдано применение малоинвазивных операций с применением эндоскопической техники. Цель исследования: изучение безопасности и эффективности применения хирургических методов в диагностике заболеваний органов грудной клетки у больных с ВИЧ-инфекцией. Материалы и методы. Изучены результаты 105 диагностических торакальных операций у больных с ВИЧ-инфекцией, выполненных в ГБУЗ «МНПЦ борьбы с туберкулезом ДЗМ» за период 2014–2017 годов. Всем больным были выполнены диагностические хирургические вмешательства; преимущественно применялись малоинвазивные методы. Полученный диагностический материал был подвергнут морфологическому, молекулярно-генетическому и бактериологическому методам анализа. Результаты исследования. После проведения хирургических вмешательств у больных с ВИЧ-инфекцией с изменениями в грудной клетке неясной этиологии диагноз туберкулеза был установлен у 74 (70,5%) больных, нетуберкулезная этиология заболевания выявлена у 31 (29,5%). Дифференциальная диагностика заболеваний органов грудной клетки у больных с ВИЧ-инфекцией является неотъемлемой частью работы фтизиатра, пульмонолога и инфекциониста. Оперативные вмешательства у ВИЧ-инфицированных пациентов не создают существенного риска изменений иммунного статуса, соответственно, их выполнение не зависит от уровня лимфоцитов и производится даже при выраженном иммунодефиците. Использование хирургических методов в диагностике заболеваний органов грудной клетки является безопасным и эффективным и не приводит к значительному числу осложнений и летальности среди больных с ВИЧ-инфекцией вне зависимости от исходного иммунного статуса. Кроме того, у ряда пациентов операция носит не только диагностический, но и лечебный характер, позволяя значительно сократить сроки лечения, избежать назначения пробной терапии. Заключение. При туберкулезе морфологическая верификация патологических изменений в сочетании с бактериологическим и молекулярно-генетическим методами исследования операционного материала позволяет назначить адекватный режим противотуберкулезной химиотерапии в соответствии с чувствительностью возбудителя. Установление нетуберкулезной этиологии выявленных изменений меняет маршрутизацию ВИЧ-инфицированного пациента из противотуберкулезного учреждения в специализированную медицинскую организацию соответствующего профиля.

Ключевые слова: ВИЧ, диагностические торакальные операции, оппортунистические заболевания, ВИЧ и туберкулез.

DIAGNOSTIC SURGERY IN HIV-INFECTED PATIENTS WITH DAMAGE OF CHEST ORGANS

M.V.Sinitsyn, M.N.Reshetnikov, B.G.Barskiy, T.I.Abu Arqoub, E.I.Pozdnyakova, D.V.Plotkin
Moscow Scientific and Practical Center for Tuberculosis Control of Moscow city Department of health, Russia

The current epidemiological situation in the world, characterized by a constant increase in the number of HIV-infected. The steady progression of HIV infection, even in the presence of antiretroviral therapy (ART), is accompanied by the development of opportunistic diseases. Tuberculosis most often affects patients with HIV infection, as the risk of their illness is 20–37 times higher.

Basically, radiation tests and immunological tests are used for the diagnostic of tuberculosis. The main diagnostic criterion for establishing the diagnosis of tuberculosis is detection of the causative agent (*Mycobacterium tuberculosis* by bacteriological or molecular genetic method. Other diseases with respiratory organs, pleura, and hilar lymph nodes may also occur In patients with HIV infection, which requires differential diagnostic, including surgical methods. It is often necessary to resort to a biopsy of pulmonary tissue, pleura, and hilar lymph nodes to establish a diagnosis. Among surgical methods, the use of minimally invasive operations using endoscopic techniques is most justified. Purpose of the study. Study of safety and effectiveness of the use of surgical methods in the diagnostic of chest diseases in patients with HIV infection. Materials and methods. The results of 105 diagnostic thoracic surgeries in patients with HIV infection which were performed in Moscow Research and Clinical Center for Tuberculosis Control of Moscow city Department in period between 2014–2017 were studied. All patients underwent diagnostic surgical interventions. Minimally invasive methods were predominantly used. The obtained diagnostic material was subjected to morphological, molecular-genetic and bacteriological analysis. Results of the research. After surgical interventions in patients with HIV infection with pathological changes in chest organs, unclear etiology, diagnosis of tuberculosis was established in 74 (70,5%) patients, non-tuberculous etiology of the disease was detected in 31 (29,5%). Differential diagnosis of chest diseases in patients with HIV infection is an integral part of the work of phthisiatrician, pulmonologist and infectiologist. Surgical interventions in HIV-infected patients do not create a significant risk of changes in the immune status, respectively, their performance is independent of the level of lymphocytes and produced even with severe immunodeficiency. The use of surgical methods in diagnostic of chest diseases is safe, effective and does not lead to a significant number of complications and mortality in patients with HIV infection, regardless of the initial immune status. In addition, in number of patients, the operation is not only diagnostic, but also therapeutic, allowing significantly shortening the duration of treatment, avoiding the appointment of trial therapy. The conclusion. In case of tuberculosis, morphological verification of pathological changes in combination with bacteriological and molecular genetic research of the operation material makes it possible to assign an adequate regime of antituberculous chemotherapy in accordance with the sensitivity of the pathogen. The establishment of non-tuberculous etiology of the identified changes, changes the routing of an HIV-infected patient from an anti-tuberculosis institution to a specialized medical organization of the appropriate profile.

Key words: HIV, diagnostic thoracic surgeries, opportunistic diseases, HIV and tuberculosis.

DOI: <http://dx.doi.org/10.22328/2077-9828-2018-10-2-96-102>

Введение. Современная эпидемиологическая ситуация в мире характеризуется постоянным увеличением числа лиц, инфицированных вирусом иммунодефицита человека (ВИЧ) [1]. Неуклонное прогрессирование ВИЧ-инфекции, даже в присутствии антиретровирусной терапии (АРВТ), сопровождается развитием оппортунистических заболеваний. Для продления жизни больным с ВИЧ-инфекцией необходимо не только своевременное назначение АРВТ, но и профилактика, диагностика и лечение вторичных заболеваний [2]. Туберкулез наиболее часто поражает больных с ВИЧ-инфекцией, так как риск заболевания у них в 20–37 раз выше [3]. В 2015 году, по данным ВОЗ, около 10,4 млн человек заболели туберкулезом в мире, из них не менее 1,2 млн (11,6%) составили больные с ВИЧ-инфекцией [4]. В последние годы в Москве и Российской Федерации (РФ) в целом отмечается улучшение ситуации по туберкулезу, происходит замещение контингентов на представителей групп риска. В Москве распространенность сочетанной инфекции ВИЧ/туберкулез имеет тенденцию к снижению: в 2013 году этот показатель составлял 6,8

на 100 тысяч населения, в 2014 году — 6,5, в 2015 — уже 5,8, а в 2016 — 5,1 на 100 тысяч [5, 6].

В основном для диагностики туберкулеза применяются лучевые методы (цифровая флюорография или рентгенография, рентгеновская компьютерная томография) и иммунологические тесты [7, 8]. Основным диагностическим критерием установления диагноза туберкулеза является выявление возбудителя (*Mycobacterium tuberculosis* или МБТ) Бактериологический или молекулярно-генетический методы являются наиболее значимым диагностическим критерием, в ряде случаев необходима морфологическая верификация. У больных с ВИЧ-инфекцией также могут встречаться иные заболевания с поражением органов дыхания, плевры, внутригрудных лимфатических узлов, требующие проведения дифференциальной диагностики, в том числе с применением хирургических методов [9–12]. По сравнению с общей популяцией больные с ВИЧ-инфекцией имеют больший риск развития злокачественных заболеваний: так, риск заболевания саркомой Капоши выше в 3640 раз, лимфомами в 200–600 раз, раком легкого в 2–3 раза [13–15].

Довольно часто для установления диагноза приходится прибегать к биопсии легочной ткани, плевры, внутригрудных лимфоузлов. Среди хирургических методов наиболее оправдано применение малоинвазивных операций с применением эндоскопической техники [16–18]. Необходимость проведения дифференциальной диагностики заболеваний грудной клетки у больных с ВИЧ-инфекцией является весьма актуальной проблемой, требующей дальнейшего изучения.

Цель: изучение безопасности и эффективности применения хирургических методов в диагностике заболеваний органов грудной клетки у больных с ВИЧ-инфекцией.

Материалы и методы. В исследование включены больные с ВИЧ-инфекцией, которым были выполнены диагностические торакальные операции в ГБУЗ «МНПЦ борьбы с туберкулезом ДЗМ» за период 2014–2017 годов, всего 105 пациентов. Мужчин было 74 (70,5%), женщин 31 (29,5%). Возраст колебался от 19 до 62 лет, в среднем $31,7 \pm 7,0$ лет. Наибольшее число пациентов относилось к группе лиц молодого возраста от 20 до 40 лет — 89 (84,8%). Жителей города Москвы было 87 (82,9%), других регионов РФ 10 (9,5%), бездомных 6 (5,7%), иностранных мигрантов — 2 (1,9%). Больные с ВИЧ-инфекцией имели в основном поздние стадии заболевания — 79 (75,2%): у 50 (47,6%) больных — стадия 4Б, у 29 (27,6%) — 4В, стадия 3 (субклиническая) у 26 (24,8%). Большинству пациентов диагноз ВИЧ-инфекции был установлен в течение последних 5 лет — 57 (54,3%) человек, на протяжении от 5 до 10 лет — 35 (33,3%), более 10 лет — 13 (12,4%). Получали АРВТ 69 (65,7%) пациентов, вне противовирусного лечения их было — 36 (34,3%). Больные с ВИЧ-инфекцией имели различный уровень иммуносупрессии, в соответствии с которым выделены пять групп исследуемых. 1 группа: уровень CD4+ лимфоцитов ниже 50 клеток/мкл — 11 (10,5%) больных; 2 группа: уровень CD4+ лимфоцитов (50–199 клеток/мкл) — 23 (21,9%); 3 группа: уровень CD4+ лимфоцитов (200–349 клеток/мкл) — 33 (31,4%); 4 группа: уровень CD4+ лимфоцитов (350–499 клеток/мкл) — 20 (19%); 5 группа: уровень CD4+ лимфоцитов более 500 клеток/мкл — 18 (17,1%) больных. Большинство пациентов имело сопутствующие заболевания, среди которых на первом месте — хронический вирусный гепатит С, который диагностирован у 53 (50,4%) пациентов, сочетание хронических вирусных гепатитов В и С выявлено у 6 (5,7%), сифилис — у 4 (3,8%), кроме того,

46 (43,8%) пациентов являлись активными потребителями психоактивных веществ.

Больные были обследованы по общепринятым во фтизиатрической практике диагностическим алгоритмам, включая иммунологическую диагностику (тест с аллергеном туберкулезным рекомбинантным и IGRA-тесты), лучевое обследование с применением компьютерной томографии, комплексное микробиологическое и молекулярно-генетическое исследование. Результаты обследования у всех больных не позволили установить диагноз без использования хирургических методов. Проанализированы медицинские карты, протоколы операций, результаты бактериологического, молекулярно-генетического и морфологического обследований. Использованы аналитический, экспертный и статистический методы для оценки результатов.

Всем больным были выполнены диагностические хирургические вмешательства; преимущественно применялись малоинвазивные методы: трансторакальная игловая биопсия плевры, легкого — 11 (10,5%) человек; видеоторакоскопия с биопсией плевры, легкого — 61 (58,1%); видеомедиастиноскопия, биопсия лимфатических узлов средостения — 17 (16,2%); резекция легкого, в том числе VATS — 14 (13,3%), пневмонэктомия — 2 (1,9%); данные подробно представлены в таблице 1. Полученный диагностический материал был подвергнут морфологическому, молекулярно-генетическому и бактериологическому анализу.

Виды диагностических вмешательств и результаты исследования полученных материалов представлены в таблице 2.

Результаты и их обсуждение. После проведения хирургических вмешательств у больных с ВИЧ-инфекцией с изменениями в грудной клетке неясной этиологии диагноз туберкулеза был установлен у 74 (70,5%) больных, нетуберкулезная этиология заболевания выявлена у 31 (29,5%). Среди больных туберкулезом преобладали пациенты с поражением плевры — 56 (75,7%), с туберкулезом внутригрудных лимфатических узлов — 14 (18,9%), у 4 (5,4%) больных выявлена туберкулема легкого. В структуре заболеваний нетуберкулезной этиологии ВИЧ-инфицированных с неспецифическим плевритом были 13 (12,4%) пациентов, с лимфомой — 6 (5,7%), с доброкачественными новообразованиями — 3 (2,9%), с саркомой Капоши — 2 (1,9%), с кистой легкого — 1 (0,95%), с аспергиллемой также 1 (0,95%) и 5 (4,8%) — с нетуберкулезным микобактериозом; данные представлены на рис. 1.

Таблица 1

Виды диагностических вмешательств в зависимости от иммунного статуса

Операции	Группы					Всего
	1 группа CD4+ <49 клеток/мкл	2 группа CD4+ 50–199 клеток/мкл	3 группа CD4+ 200–349 клеток/мкл	4 группа CD4+ 350–499 клеток/мкл	5 группа CD4+ более 500 клеток/мкл	
Резекция легкого, чел.	1	0	3	3	7	14
Пневмонэктомия, чел.	0	0	0	1	1	2
Видеоторакоскопия, чел.	2	18	23	12	6	61
Медиастиноскопия, чел.	2	4	3	4	4	17
Трансторакальная биопсия, чел.	5	3	3	0	0	11
Всего	10	25	32	20	18	105

Таблица 2

Виды диагностических вмешательств и нозологическая форма патологии

Нозологическая форма	Операции				
	Резекции легкого	Пневмонэктомии	ВТС	Трансторакальные биопсии	Медиастеноскопии
Туберкулез	4	0	46	10	14
Неспецифический плеврит, эмпиема	0	0	12	1	0
Доброкачественные образования легких	3	0	0	0	0
Лимфома, лимфогранулематоз	0	1	2	0	3
Саркома Капоши	1	0	1	0	0
Нетуберкулезный микобактериоз	4	1	0	0	0
Бронхогенная киста	1	0	0	0	0
Аспергиллема	1	0	0	0	0
Всего	14	2	61	11	17

Во время операции осложнений не было; в послеоперационном периоде у 2 (1,9%) больных отмечали замедленное заживление раны в месте стояния торакопорта: у первого больного с уровнем CD4+ лимфоцитов ниже 50 клеток/мкл (1 группа) и у второго — с уровнем CD4+ лимфоцитов более 500 клеток/мкл (5 группа). Все осложнения были ликвидированы, послеоперационной летальности не наблюдалось. У 19 (18%) пациентов после операции отмечено увеличение уровня CD4+ лимфоцитов, у 12 (11,4%) — снижение уровня CD4+ лимфоцитов, у 74 (70,4%) изменений не выявлено. Таким образом, прямой корреляции между показателями иммунного статуса и течением послеоперационного периода не выявлено.

По мнению ряда авторов, у пациентов с ВИЧ-инфекцией с глубоким иммунодефицитом и нетипичным течением туберкулеза бактериовыделение встречается реже, иммунологические тесты в большинстве случаев бывают отрицательные, в связи с чем морфологическая верификация является приоритетной [18–20]. Оперативные вмешательства у ВИЧ-инфицированных пациентов не создают

существенного риска изменений иммунного статуса, соответственно, их выполнение не зависит от уровня лимфоцитов и может производиться даже при выраженном иммунодефиците; сходные результаты получены у других авторов. Исследования проводились у ВИЧ-инфицированных больных, которым произведены хирургические вмешательства на органах грудной клетки, полученные результаты показали отсутствие зависимости между уровнем CD4+ и течением послеоперационного периода.

В ряде случаев в послеоперационном периоде у большинства пациентов отмечено достоверное снижение уровня вирусной нагрузки в крови, что объясняется удалением патологического участка с повышенной репликацией вируса [19, 21].

Клиническое наблюдение № 1. Больной К., 23 лет. ВИЧ-инфекция выявлена 2011 году, АРВТ не получал, туберкулезом не болел. Обратился с жалобами на боли в левой половине грудной клетки, на лихорадку (до 39° С). При рентгенологическом обследовании выявлено значительное скопление жидкости в левой плевральной полости (рис. 2).

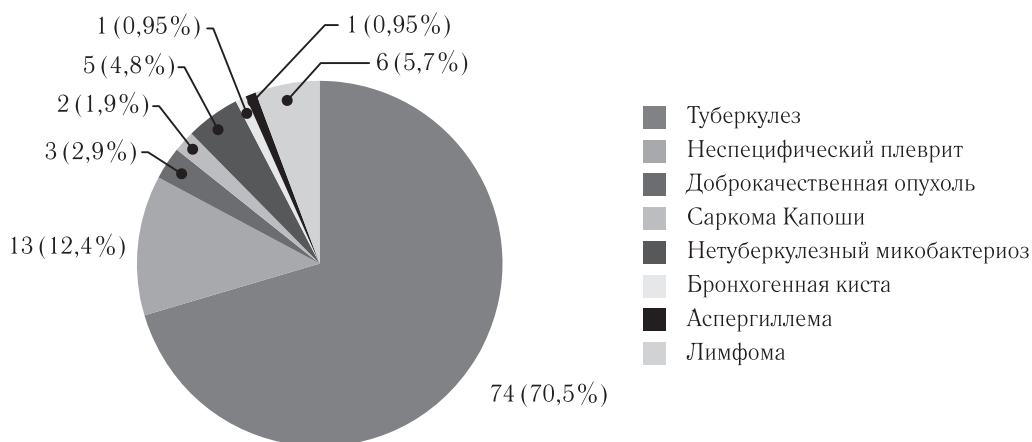


Рис. 1. Структура заболеваний органов грудной клетки у больных с ВИЧ-инфекцией

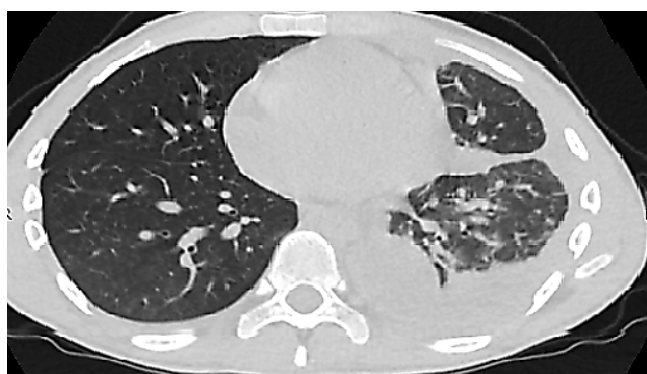


Рис. 2. Плеврит у больного с ВИЧ-инфекцией

При фибробронхоскопии патологических изменений не выявлено. Тест с аллергеном туберкулезным рекомбинантным и лабораторный тест IGRA — отрицательные. Учитывая клинико-рентгенологическую картину, решено провести морфологическую верификацию заболевания. Перед операцией уровень CD4+ лимфоцитов составлял 450 клеток (34%), вирусная нагрузка 38 026 копий/мл. Произведена операция: видеоторакоскопия, биопсия плевры, санация плевральной полости. Послеоперационный период протекал без осложнений. Получено заключение: гранулематозный плеврит. В материале обнаружена ДНК *Mycobacterium tuberculosis*. Установлен диагноз «туберкулез», начато лечение.

Клиническое наблюдение № 2. Больной К., 41 год. ВИЧ-инфекция выявлена в 2016 году, АРВТ назначена сразу. Туберкулезом не болел. Из вторичных заболеваний — церебральный токсоплазмоз, регрессия с формированием кист головного мозга. В 2017 году проходил плановое профилактическое обследование: выявлены изменения в легких; направлен для уточнения диагноза. При компьютерной томографии в верхней доле левого легкого определяется округлое образование размерами 12×14 мм, мягкотканной плотности, однородной

структуры, с тяжами к утолщенной плевре и в окружающую паренхиму, (см. рис. 2). Иммуный статус: CD4+ лимфоциты — 175 клеток (7%), вирусная нагрузка менее 40 копий/мл. Фибробронхоскопия патологических изменений не выявила.

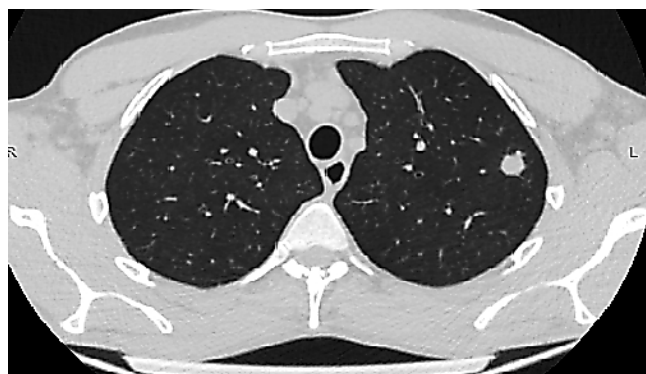

Рис. 3. Округлое образование в верхней доле левого легкого у больного с ВИЧ-инфекцией

Наличие солитарного образования в легочной ткани послужило основанием для проведения дифференциальной диагностики между неспецифическими воспалительными изменениями, туберкулезом, первичной опухолью или метастатическим поражением. Произведена операция: VATS-резекция верхней доли левого легкого. Послеоперационный период протекал без особенностей. Морфологическое заключение: гранулематозное воспаление. В материале выявлены кислотоустойчивые микобактерии. После получения результатов микробиологических и молекулярно-генетических методов исследования установлен диагноз нетуберкулезного микобактериоза, вызванного *Mycobacterium avium*. Больной переведен в инфекционную больницу для продолжения лечения.

Приведенные клинические наблюдения демонстрируют необходимость морфологической и бактериоло-

гической верификации изменений в легочной паренхиме и плевре больных с ВИЧ-инфекцией, так как лечебная тактика после уточнения диагноза может кардинально отличаться от ранее предложенной с изменением дальнейшей маршрутизации пациента.

Заключение. Дифференциальная диагностика заболеваний органов грудной клетки у больных с ВИЧ-инфекцией является неотъемлемой частью работы фтизиатра, пульмонолога и инфекциониста. Результаты лучевого обследования, иммунологических тестов далеко не всегда позволяют трактовать патологические изменения в сторону того или иного диагноза. Проведенное исследование показало, что наиболее часто поражение органов грудной клетки у больных с ВИЧ-инфекцией связано с туберкулезной инфекцией. Диагноз туберкулеза был установлен у 74 (70,5%) больных, нетуберкулезная этиология заболевания выявлена у 31 (29,5%). Оперативные вмешательства у ВИЧ-инфицированных пациентов не создают существенного риска изменений иммунного статуса, соответственно, их выполнение не зависит от уровня лимфоцитов и производится даже при выраженном иммунодефиците. Так, у 74 (70,4%) пациентов изменений не выявлено, у 19 (18%) — после операции отмечено увеличение уровня CD4+ лимфоцитов, у 12 (11,4%) — отмечено сни-

жение. Также анализ пациентов в пяти ранее выделенных группах, в соответствии с уровнем иммуносупрессии, показал что операция, послеоперационный период, осложнения не зависят от исходного уровня лимфоцитов.

Использование хирургических методов в диагностике заболеваний органов грудной клетки является безопасным и эффективным и не приводит к значительному числу осложнений и летальности среди больных с ВИЧ-инфекцией вне зависимости от исходного иммунного статуса. Кроме того, у ряда пациентов (например, с округлыми образованиями, плевритами) операция носит не только диагностический, но и лечебный характер, позволяя значительно сократить сроки лечения, избежать назначения пробной терапии. При туберкулезе морфологическая верификация патологических изменений в сочетании с бактериологическим и молекулярно-генетическими методами исследования операционного материала позволяет назначить адекватный режим противотуберкулезной химиотерапии в соответствии с чувствительностью возбудителя. Установление нетуберкулезной этиологии выявленных изменений меняет маршрутизацию ВИЧ-инфицированного пациента из противотуберкулезного учреждения в специализированную медицинскую организацию соответствующего профиля.

ЛИТЕРАТУРА/REFERENCES

1. ЮНЭЙДС. СПИД в цифрах 2015. Информационный бюллетень. 2015. URL: http://www.unaids.org/ru/resources/documents/2015/AIDS_by_the_numbers_2015. [UNAIDS. AIDS in figures 2015. *Information Bulletin*, 2015. URL: http://www.unaids.org/ru/resources/documents/2015/AIDS_by_the_numbers_2015 (In Russ.)].
2. Васильева И.А., Белиловский Е.М., Борисов С.Е., Стерликов С.А., Синицын М.В. Туберкулез, сочетанный с ВИЧ-инфекцией, в странах мира и Российской Федерации // Туберкулез и болезни легких. 2017. Т. 95, № 9. С. 8–18. [Vasilyeva I.A., Belilovskiy E.M., Borisov S.E., Sterlikov S.A., Sinityn M.V. Tuberculosis combined with HIV infection in the countries of the world and the Russian Federation. *Tuberculosis and Lung Diseases*, 2017, Vol. 9, No. 25, pp. 8–18 (In Russ.)].
3. Getahun H, Gunneberg C., Granich R., Nunn P. HIV infection associated tuberculosis: the epidemiology and the response. *Clin. Infect. Dis.*, 2010, No. 50, pp. S201–S207. DOI: <https://doi.org/10.1086/651492>.
4. Global tuberculosis report 2016. Geneva: World Health Organization, 2016. URL: <http://www.who.int/tb/publications/ru/>.
5. Sinityn M.V., Belilovskiy E.M., Ayusheeva L.B., Galstyan A.S. HIV Prevalence Among TB Patients in Moscow. *Biomed. Pharmacol. J.*, 2017, Vol. 10 (3). URL: <http://biomedpharmajournal.org/?p=15824>.
6. Богородская Е.М., Синицын М.В., Белиловский Е.М., Борисов С.Е., Котова Е.А., Рыбка Л.Н. Влияние ВИЧ-инфекции на структуру показателя заболеваемости туберкулезом в условиях мегаполиса // Туберкулез и социально значимые заболевания. 2016. № 3. С. 3–17. [Bogorodskaya E.M., Sinityn M.V., Belilovskiy E.M., Borisov S.E., Kotova E.A., Rybka L.N. The impact of HIV infection on the structure of the indicator of tuberculosis incidence in the megalopolis. *Tuberculosis and Socially Significant Diseases*, 2016, No. 3, pp. 3–17 (In Russ.)].
7. Манина В.В., Старшинова А.А., Пантелеев А.М. и др. Иммунологические тесты in vitro и in vivo в диагностике туберкулеза у пациентов с ВИЧ-инфекцией в зависимости от уровня иммуносупрессии // Туберкулез и социально значимые заболевания. 2016. № 1. С. 37–41. [Manina V.V., Starshinova A.A., Panteleev A.M. et al. Immunological tests in vitro and in vivo in the diagnosis of tuberculosis in patients with HIV infection depending on the level of immunosuppression. *Tuberculosis and Socially Significant Diseases*, 2016, No. 1, pp. 37–41 (In Russ.)].

8. Lalvani A., Pareek M. A 100-year update on diagnosis of tuberculosis infection. *Br. Med. Bull.*, 2010, No. 93, pp. 69–84. DOI: <https://doi.org/10.1093/bmb/ldp039>.
9. Пузырева Л.В., Сафонов А.Д., Мордык А.В. Заболевания органов дыхания при ВИЧ-инфекции (Обзор) // Журнал инфектологии. 2016. Т. 8, № 2. С. 17–22. [Puzyreva L.V., Safonov A.D., Mordyk A.V. Diseases of the respiratory organs in HIV infection (Review). *Journal of Infectology*, 2016, Vol. 8, No. 2, pp. 17–22 (In Russ.)].
10. Nagasaka S., Yazaki H., Ito H., Oka S., Kuwata H., Seike A., Kitazawa S., Fukuda S. and Hosaka S. Effect of CD4+ T-lymphocyte count on hospital outcome of elective general thoracic surgery patients with human immunodeficiency virus. *Gen. Thorac. Cardiovasc. Surg.*, 2011, Vol. 59 (11), pp. 743–747. DOI: [10.1007/s11748-011-0808-y](https://doi.org/10.1007/s11748-011-0808-y).
11. Song I., Jeong Y.J., Lee K.S., Koh W.-J., Um S.-W. & Kim T.S. Tuberculous Lymphadenitis of the Thorax: Comparisons of Imaging Findings Between Patients With and Those Without HIV Infection. *AJR Am. J. Roentgenol.*, 2012, Vol. 199 (6), pp. 1234–1240. DOI: [10.2214/ajr.12.8522](https://doi.org/10.2214/ajr.12.8522).
12. Nightingale S.D., Byrd L.T., Southern P.M., Jockusch J.D., Cal S.X., Wynne B.A. Incidence of Mycobacterium avium-intracellulare Complex Bacteremia in Human Immunodeficiency Virus-Positive Patients. *J. Infect. Dis.*, 1992, No. 165, pp. 1082–1085. DOI: <https://doi.org/10.1093/infdis/165.6.1082>.
13. Shiels M.S., Pfeiffer R.M., Gail M.H., Hall H.I., Li J. et al. Cancer burden in the HIV-infected population in the United States. *J. Natl. Cancer Inst.*, 2011, No. 103, pp. 753–762. DOI: <https://doi.org/10.1093/jnci/djr076>.
14. Goedert J.J., Hosgood H.D., Biggar R.J., Strickler H.D., Rabkin C.S. Screening for Cancer in Persons Living with HIV Infection. *Trends Cancer*, 2016, Vol. 2 (8), pp. 416–428. DOI: [http://dx.doi.org/10.1016/j.trecan.2016.06.007](https://doi.org/10.1016/j.trecan.2016.06.007).
15. Pitts R., Crothers K. and Sigel K. Lung Malignancies in HIV Infection. *Semin. Respir. Critic. Care Med.*, 2016, Vol. 37, No. 2, pp. 267–276. DOI: [10.1055/s-0036-1578803](https://doi.org/10.1055/s-0036-1578803).
16. Han Y., Zhen D., Liu Z., Xu S., Liu S., Qin M., Zhou S., Yu D., Song X., Li Y., Xiao N., Su C., Shi K. Surgical treatment for pulmonary tuberculosis: is video-assisted thoracic surgery «better» than thoracotomy? *J. Thorac. Dis.*, 2015, Vol. 7 (8), pp. 1452–1458. DOI: [10.3978/j.issn.2072-1439.2015.08.08](https://doi.org/10.3978/j.issn.2072-1439.2015.08.08).
17. Subotic D., Yablonskiy P., Sulis G., Cordos I., Petrov D. et al. Surgery and pleuro-ulmonary tuberculosis: a scientific literature review. *J. Thorac. Dis.*, 2016, Vol. 8 (7), pp. E474–E485. URL: <https://doi.org/10.21037/jtd.2016.05.59>.
18. Синицын М.В., Решетников М.Н., Соколина И.А., Плоткин Д.В., Вирский Н.Ю., Барский Б.Г. Диагностика заболеваний органов грудной клетки у больных ВИЧ-инфекцией с помощью видеоэндоскопических технологий // Эндоскопическая хирургия. 2017. Т. 23 (2). С. 17–22. [Sinitsyn M.V., Reshetnikov M.N., Sokolina I.A., Plotkin D.V., Virskiy N.Yu., Barskiy B.G. Diagnosis of diseases of the chest in patients with HIV infection using video endosurgical technologies. *Endoscopic Surgery*, 2017, Vol. 23 (2), pp. 17–22 (In Russ.)].
19. Корещкая Н.М., Элярт В.Ф., Яновский А.В. и др. Хирургическое лечение туберкулеза легких у ВИЧ-позитивных больных в условиях пенетранциарной системы: особенности пред- и послеоперационного ведения // Туберкулез и болезни легких. 2016. Т. 94, № 12. С. 53–56. [Koretskaya N.M., El'art V.F., Yanovskiy A.V. et al. Surgical treatment of pulmonary tuberculosis in HIV-positive patients in conditions of the penetrational system: peculiarities of pre- and postoperative management. *Tuberculosis and Lung Diseases*, 2016, Vol. 94, No. 12, pp. 53–56 (In Russ.)].
20. Кибрик Б.С., Мельников В.П., Горенкова Н.Ю. Особенности диагностики и течения туберкулеза у больных ВИЧ-инфекцией // Туберкулез и болезни легких. 2014. Т. 92, № 9. С. 61–62. [Kibrik B.S., Melnikov V.P., Gorenkova N.Yu. Features of diagnosis and course of tuberculosis in patients with HIV infection. *Tuberculosis and Lung Diseases*, 2014, Vol. 92, No. 9, pp. 61–62 (In Russ.)].
21. Пантелеев А.М., Басек Т.С., Никулина О.В. Безопасность хирургических методов лечения туберкулеза органов грудной клетки у больных ВИЧ-инфекцией // Туберкулез и социально значимые заболевания. 2014. № 1–2. С. 18–20. [Pantelev A.M., Basek T.S., Nikulina O.V. Safety of surgical methods of treatment of thoracic tuberculosis in patients with HIV. *Tuberculosis and Socially Significant Diseases*, 2014, No. 1–2, pp. 18–20 (In Russ.)].

Статья поступила 04.12.2017 г.

Контактная информация: Абу Аркуб Тамила Исмаиловна, e-mail: tamila89.07@mail.ru

Коллектив авторов:

Синицын Михаил Валерьевич — к.м.н., зам. директора по научной и организационно-методической работе ГБУЗ «Московский научно-практический центр борьбы с туберкулезом Департамента здравоохранения города Москвы», 107014, Москва, ул. Стромынка, 10, e-mail: msinitsyn@mail.ru;
 Решетников Михаил Николаевич — к.м.н., врач хирург туберкулезного хирургического отделения ГБУЗ «Московский научно-практический центр борьбы с туберкулезом Департамента здравоохранения города Москвы», 107014, Москва, ул. Стромынка, 10, e-mail: taxol@bk.ru;
 Барский Борис Григорьевич — к.м.н., зав. туберкулезным хирургическим отделением ГБУЗ «Московский научно-практический центр борьбы с туберкулезом Департамента здравоохранения города Москвы», 107014, Москва, ул. Стромынка, 10, (499) 268-01-31;
 Абу Аркуб Тамила Исмаиловна — врач-торакальный хирург туберкулезного хирургического отделения ГБУЗ «Московский научно-практический центр борьбы с туберкулезом Департамента здравоохранения города Москвы», 107014, Москва, ул. Стромынка, 10, e-mail: tamila89.07@mail.ru;
 Позднякова Екатерина Игоревна — врач-фтизиатр туберкулезно-легочного отделения № 1 ГБУЗ «Московский научно-практический центр борьбы с туберкулезом Департамента здравоохранения города Москвы», 107014, Москва, ул. Стромынка, 10, email: omgs@gambler.ru;
 Плоткин Дмитрий Владимирович — к.м.н., врач-хирург туберкулезного хирургического отделения ГБУЗ «Московский научно-практический центр борьбы с туберкулезом Департамента здравоохранения города Москвы», 107014, Москва, ул. Стромынка, 10, email: kn13@list.ru.