

## Экссудативный туберкулезный перитонит: оптимальный диагностический алгоритм

© К.м.н., доц. Д.В. ПЛОТКИН<sup>1,2</sup>, к.м.н. М.Н. РЕШЕТНИКОВ<sup>1</sup>, к.м.н. У.О. ГАФАРОВ<sup>1</sup>, О.В. БЕЛЕНЦЕВА<sup>1</sup>, к.м.н., доц. А.С. ПЛЕХАНОВА<sup>2</sup>, студ. Д.А. ШАЙХУТДИНОВА<sup>3</sup>, к.м.н. М.В. СИНИЦЫН<sup>1</sup>

<sup>1</sup>ГБУЗ Москвы «Московский городской научно-практический центр борьбы с туберкулезом» Департамента здравоохранения Москвы, Москва, Россия;

<sup>2</sup>ФГБОУ ВО «Российский национальный исследовательский медицинский университет им. Н.И. Пирогова» Минздрава России, Москва, Россия;

<sup>3</sup>ФГАОУ ВО «Российский университет дружбы народов» Министерства науки и высшего образования России, Москва, Россия

### РЕЗЮМЕ

**Цель исследования** — выбор критериев и создание оптимального алгоритма верификации экссудативной формы туберкулезного перитонита.

**Материал и методы.** В период с 2009 по 2018 г. в туберкулезном хирургическом отделении клиники №2 ГБУЗ Москвы «Московский городской научно-практический центр борьбы с туберкулезом» Департамента здравоохранения Москвы обследованы и прооперированы 37 пациентов с туберкулезным перитонитом, у которых ведущим клиническим симптомом было наличие большого количества выпота в брюшной полости.

**Результаты.** Полученные результаты свидетельствуют о значительной вариабельности данных различных лабораторных и визуализационных методов диагностики, используемых при верификации экссудативной формы туберкулезного перитонита. Ультразвуковое исследование и мультиспиральная компьютерная томография — доступные и высокоинформативные методы визуализации брюшной полости с относительно коротким временем исследования, результаты которых могут быть решающими в установлении диагноза. Эти методы обеспечивают высокую (100%) информативность в обнаружении свободной жидкости в брюшной полости, что наряду с внутрибрюшной лимфаденопатией (51,4—59,5%) и выявлением неоднородности и слоистости брюшины (75,7%) позволяет предположить туберкулезную природу заболевания. Большую диагностическую ценность представляет лапароскопия, при которой возможна визуализация выпота и бугорковых образований на париетальной и висцеральной брюшине. При биопсии брюшины можно выявить классические туберкулезные гранулемы и их эквиваленты (при ВИЧ-инфекции) в подавляющем большинстве (91,9%) наблюдений, а бактериоскопическое исследование (обнаружение кислотоустойчивых микобактерий) оказывается информативным в 75,7% случаев.

**Выводы.** Результаты гистологического исследования имеют наибольшее значение для верификации диагноза и являются обязательным этапом в диагностике перитонеального туберкулеза. Представленный диагностический алгоритм позволяет в более короткие сроки провести идентификацию патологического процесса и своевременно назначить этиотропную терапию.

*Ключевые слова:* туберкулезный перитонит, экссудативная форма туберкулеза брюшины, асцит, видеолапароскопия с биопсией.

### СВЕДЕНИЯ ОБ АВТОРАХ:

Плоткин Д.В. — <https://orcid.org/0000-0002-6659-7888>

Решетников М.Н. — <https://orcid.org/0000-0002-4418-4601>

Гафаров У.О. — <https://orcid.org/0000-0003-1705-7970>

Беленцева О.В. — e-mail: [doctorbelentseva@mail.ru](mailto:doctorbelentseva@mail.ru)

Плеханова А.С. — <https://orcid.org/0000-0002-4317-2107>

Шайхутдинова Д.А. — e-mail: [umed\\_78@mail.ru](mailto:umed_78@mail.ru)

Синицын М.В. — <https://orcid.org/0000-0001-8951-5219>

**Автор, ответственный за переписку:** Плоткин Д.В. — e-mail: [kn13@list.ru](mailto:kn13@list.ru)

### КАК ЦИТИРОВАТЬ:

Плоткин Д.В., Решетников М.Н., Гафаров У.О., Беленцева О.В., Плеханова А.С., Шайхутдинова Д.А., Синицын М.В. Экссудативный туберкулезный перитонит: оптимальный диагностический алгоритм. *Доказательная гастроэнтерология*. 2019;8(2):43-49. <https://doi.org/10.17116/dokgastro2019802143>

## Exudative tuberculous peritonitis: optimal diagnostic algorithm

© D.V. PLOTKIN<sup>1,2</sup>, M.N. RESHETNIKOV<sup>1</sup>, U.O. GAFAROV<sup>1</sup>, O.V. BELENTSEVA<sup>1</sup>, A.S. PLEKHANOVA<sup>2</sup>, D.A. SHAIKHUTDINOVA<sup>3</sup>, M.V. SINITSYN<sup>1</sup>

<sup>1</sup>Moscow Research and Clinical Center for Tuberculosis Control, Moscow Healthcare Department, Moscow, Russia;

<sup>2</sup>Pirogov Russian National Research Medical University of the Ministry of Health of the Russia, Moscow, Russia;

<sup>3</sup>People's Friendship University of the Russia, Moscow, Russia

**ABSTRACT**

**Objective** — to define diagnostic criteria and optimal algorithm for exudative tuberculous peritonitis verification.

**Material and methods.** There were 37 patients with tuberculous peritonitis and severe ascites as a leading clinical symptom who underwent examination and surgical treatment at the Department of Tuberculosis Surgery of the Moscow Research and Clinical Center for TB Control for the period 2009—2018.

**Results.** Significant variability of laboratory and instrumental data in verification of exudative tuberculous peritonitis was revealed. Ultrasound and CT are available, fast, and highly informative methods of abdominal imaging which, may be decisive in the diagnosis. These methods are characterized by high informative value to diagnose ascites (100%) while this finding along with intra-abdominal lymphadenopathy (51.4–59.5%), heterogeneity and layering of the peritoneum (75.7%) suggests tuberculous lesion. Laparoscopy also has a great diagnostic value for visualization of effusion and focal tuberculous lesions of parietal and visceral peritoneum. Peritoneal biopsy reliably reveals classic tuberculosis granulomas and their equivalents (in cases of HIV infection) in the vast majority of cases (91.9%), while bacterioscopic examination (identifying acid-resistant mycobacterium) is informative in 75.7% of cases.

**Conclusion.** Histological examination is the most reliable diagnostic method and mandatory measure for diagnosis of peritoneal tuberculosis. The presented diagnostic algorithm is valuable for fast diagnosis of the disease and timely prescription of etiotropic therapy.

*Keywords:* tuberculous peritonitis, exudative peritoneal tuberculosis, ascites, video-laparoscopy with biopsy.

**INFORMATION ABOUT THE AUTHORS:**

Plotkin D.V. — <https://orcid.org/0000-0002-6659-7888>

Reshetnikov M.N. — <https://orcid.org/0000-0002-4418-4601>

Gafarov U.O. — <https://orcid.org/0000-0003-1705-7970>

Belentseva O.V. — e-mail: doctorbelentseva@mail.ru

Plekhanova A.S. — <https://orcid.org/0000-0002-4317-2107>

Shaikhutdinova D.A. — e-mail: umed\_78@mail.ru

Sinitsyn M.V. — <https://orcid.org/0000-0001-8951-5219>

**Corresponding author:** Plotkin D.V. — e-mail: kn13@list.ru

**TO CITE THIS ARTICLE:**

Plotkin DV, Reshetnikov MN, Gafarov UO, Belentseva OV, Plekhanova AS, Shaikhutdinova DA, Sinitsyn MV. Exudative tuberculous peritonitis: optimal diagnostic algorithm. *Russian Journal of Evidence-based Gastroenterology = Dokazatel'naya gastroenterologiya*. 2019;8(2):43–49. (In Russ.). <https://doi.org/10.17116/dokgastro2019802143>

Туберкулез остается одной из основных проблем общественного здравоохранения во всем мире. Появление штаммов микобактерий туберкулеза (МБТ) с широкой лекарственной устойчивостью и эпидемия ВИЧ-инфекции способствовали его «реинкарнации» и прогрессирующему распространению. По данным Всемирной организации здравоохранения, ежегодно на земном шаре от этой болезни все еще умирают 3 млн человек. По приблизительным подсчетам на 2016—2018 гг., число больных туберкулезом во всем мире составляет 15—20 млн [1—3].

Туберкулез брюшины был редким заболеванием в 70—90-е годы XX века. Вследствие усиления миграционных потоков из эндемичных стран, ухудшения качества жизни отдельных групп населения, широкого использования цитостатиков и глюкокортикоидов, распространения ВИЧ-инфекции туберкулез брюшины в настоящее время встречается все чаще и составляет примерно 3,5% случаев всех форм туберкулеза в Европе и Северной Америке и 11—17% — в странах Азии и Северной Африки [3—7]. Факторами риска развития перитонеального туберкулеза, помимо ВИЧ-инфекции, являются цирроз печени, сахарный диабет, различные опухольевые процессы и перитонеальный диализ [3, 6, 8].

Туберкулез брюшины (первичный перитонит) представляет собой подострое заболевание и развивается постепенно в течение нескольких недель или

даже месяцев. Накопление большого объема выпота в брюшной полости часто является преобладающей находкой при физическом и лучевом обследовании и обнаруживается в 68—73% наблюдений при перитонеальном туберкулезе [8]. Другие клинические симптомы, такие как субфебрильная лихорадка, которая часто сопровождается ночной потливостью, снижение массы тела, чувство тяжести и распирающие боли в животе, не являются патогномичными для туберкулеза брюшины. Таким образом, перитонеальный туберкулез не имеет собственного «лица» и часто протекает под маской других заболеваний, что, несомненно, влечет за собой позднюю диагностику и отсроченное начало лечения.

Многообразие болезней, протекающих с нарастающим асцитом, абдоминалгиями и неспецифическими симптомами воспаления, диктует необходимость определения оптимальных критериев для дифференциальной диагностики и идентификации туберкулезного перитонита, также протекающего с накоплением большого объема выпота в брюшной полости. Особую сложность представляет дифференциальная диагностика с неспецифическим асцитом, спонтанным бактериальным перитонитом и канцероматозом брюшины [2, 3, 8—10].

Цель исследования — выбор критериев и создание оптимального алгоритма верификации экссудативной формы туберкулезного перитонита.

## Материал и методы

В период с 2009 по 2018 г. в туберкулезном хирургическом отделении клиники №2 ГБУЗ Москвы «Московский городской научно-практический центр борьбы с туберкулезом» Департамента здравоохранения Москвы обследованы и прооперированы 37 пациентов с туберкулезным перитонитом, у которых ведущим клиническим синдромом было наличие большого количества выпота в брюшной полости. Среди госпитализированных больных преобладали лица мужского пола — 26 (70,3%), женщин было 11 (29,7%); возраст пациентов находился в пределах от 20 до 63 лет (медиана — 37,2 года). ВИЧ-инфекция зарегистрирована у 23 (62,2%) больных, а туберкулез легких — у 34 (91,9%) пациентов с превалированием инфильтративных и диссеминированных форм.

В комплекс обследования пациентов включали полипозиционную рентгенографию и мультиспиральную компьютерную томографию (МСКТ) органов брюшной полости и грудной клетки, ультразвуковое исследование органов брюшной полости (УЗИ), диагностическую видеолапароскопию, лабораторные и морфологические методы исследования. Диагностические исследования расширяли путем применения гистологического, цитологического и молекулярно-генетического анализа интраоперационного материала — биоптатов и экссудата. При проведении микробиологических исследований использовали бактериоскопию по Цилю—Нильсену для обнаружения кислотоустойчивых микобактерий (КУМ), люминесцентную микроскопию, посевы на плотные и жидкие питательные среды с применением автоматизированных систем.

Оперативные вмешательства (лапароскопия с биопсией или лапаротомия) выполнены в плановом порядке — при наличии асцита неясной этиологии или с целью уточнения характера патологического процесса, выявленного при УЗИ и МСКТ, в экстренном порядке — при клинической картине, не позволяющей исключить перитонит.

Статистическая обработка результатов исследования проведена с использованием стандартных статистических методов и пакета программ Statgraphics.

## Результаты и обсуждение

При сборе анамнеза и изучении медицинской документации удалось выяснить, что длительность заболевания варьировала в пределах от 17 дней до 5 мес, боли в животе носили постепенно нарастающий, длительный волнообразный характер с эпизодами обострения и полной многодневной ремиссии. Все пациенты отмечали «чувство тяжести в животе», постепенное увеличение последнего в объеме. Во время

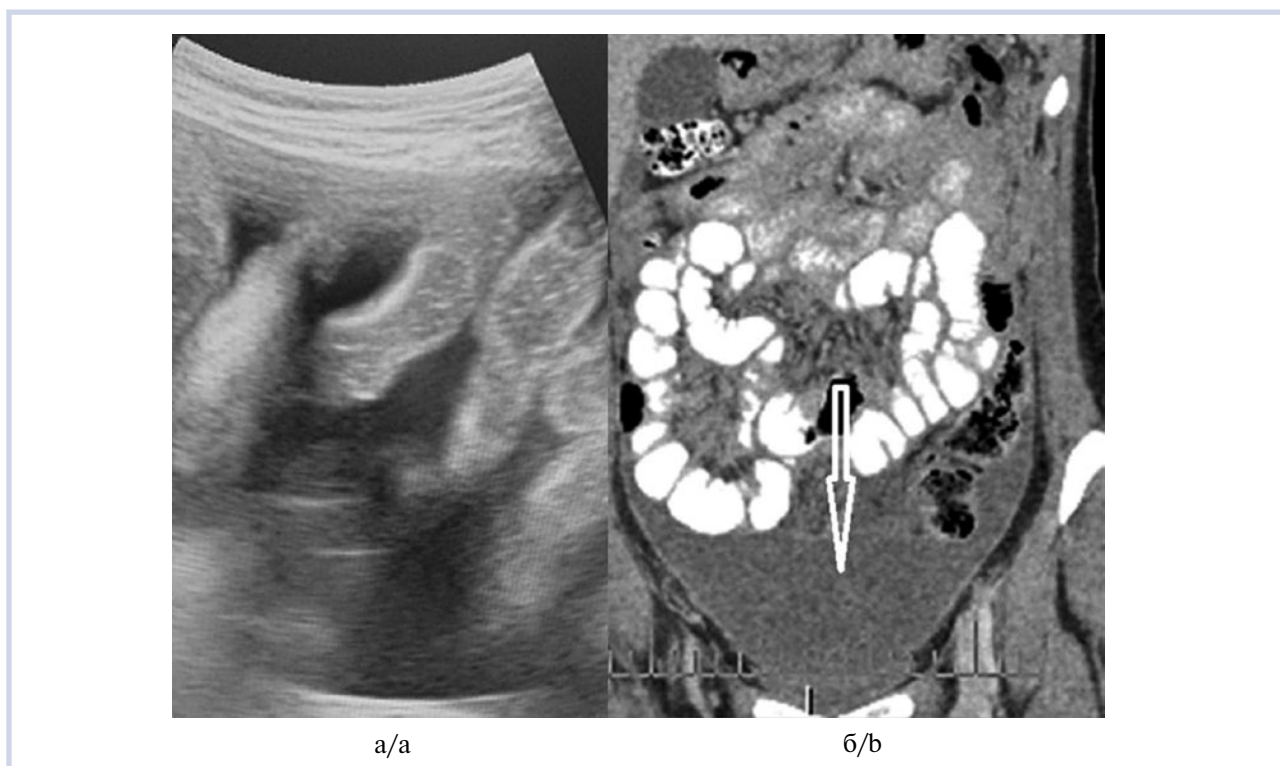проведения клинического осмотра боль при пальпации живота имела место у всех больных, а защитное напряжение мышц передней брюшной стенки и сомнительная перитонеальная симптоматика определялись только лишь у 14 (37,8%) пациентов. Положительные симптомы раздражения брюшины выявлены у 3 (8,1%) пациентов, признаки накопления свободной жидкости в брюшной полости определялись при физическом обследовании у подавляющего большинства (27 (73,0%)) пациентов.

При выполнении ультразвукового сканирования брюшной полости во всех случаях выявлена свободная жидкость в различных объемах (рис. 1, а). Изменения со стороны стенок кишечника имели место у 13 (35,1%) пациентов, как правило, отмечалось локальное утолщение стенок кишки свыше 3 мм на протяжении не более 45—55 мм. В 16 (43,2%) случаях выявлялись расширение просвета кишечника более 35 мм и ослабление или полное отсутствие перистальтики, что трактовалось нами как парез. Увеличение брыжеечных лимфатических узлов более 11—15 мм с неоднородной структурой зарегистрировано у 19 (51,4%) пациентов. При выполнении МСКТ наличие перитонеального выпота выявлено у всех пациентов (см. рис. 1, б), при этом осумкованная жидкость встречалась в 7 (18,9%) наблюдениях. Слоистость листков брюшины и большого сальника обнаружена у 28 (75,7%) пациентов. Наличие увеличенных неоднородных мезентериальных и ретроперитонеальных лимфатических узлов выявлено у 22 (59,5%) больных.

Оперативные вмешательства в основном выполнены в плановом порядке с дифференциально-диагностической целью: 31 пациенту произведена видеолапароскопия с биопсией брюшины, 6 пациентам — традиционная лапаротомия в связи с подозрением на распространенный перитонит.

В 2 (5,4%) случаях при операции мы обнаружили умеренное количество серозного выпота объемом до 300 мл, отсутствие спаечного процесса и бугорковых высыпаний на брюшине. Интраоперационно на париетальной брюшине определены мозаично расположенные участки отека, гиперемии, венозного полнокровия со слоистостью листков брюшины. Такие же изменения локально визуализированы на капсуле печени и отдельных паретичных петлях тонкой кишки и большом сальнике.

Еще у 22 (59,5%) пациентов на париетальной и висцеральной брюшине визуализированы множественные сгруппированные и отдельно расположенные белесоватые бугорковые высыпания диаметром 3—6 мм (рис. 2). При этом некоторые участки брюшины выражено отечны с признаками гиперемии, а другие полностью интактны. Количество серозного лимонно-желтого или слегка мутноватого выпота варьировало от 400 до 6000 мл. В этой группе пациентов в 4 случаях опреде-



**Рис. 1. Туберкулезный перитонит.**

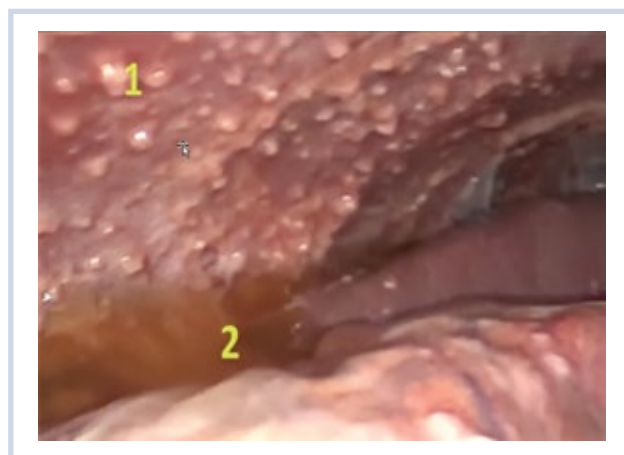а — петли тонкой кишки с утолщенными стенками и свободная жидкость в брюшной полости (эхограмма); б — накопление свободной жидкости в малом тазу и между петель кишечника (указано стрелкой) (мультиспиральная компьютерная томография).

**Fig. 1. Tuberculous peritonitis.**

a — small bowel with thickened walls and ascites (US); b — fluid in the pelvis and between small bowel loops indicated by arrow (MSCT).

лялись плоскостные «нежные» спайки между петлями тонкой кишки и париетальной брюшиной, большим сальником, через отечную брыжейку контурировались увеличенные мезентериальные лимфатические узлы.

Во время оперативного вмешательства у 13 (35,1%) больных в брюшной полости обнаружен выпот (серозный, серозно-фибринозный, с геморрагическим компонентом) объемом 2000—2500 мл. При этом не было бугорковых образований на париетальной и висцеральной брюшине. Листки брюшины на отдельных участках отечны с выраженным венозным полнокровием. В некоторых местах, особенно в области малого таза, брюшина утолщена, тусклая, имела слоистую структуру с линейными жидкостными зонами. Спаечный процесс представлен локальными плоскостными и шнуровидными сращениями. Петли тонкой кишки в состоянии пареза, расширены более 3,5—4 см, на серозной оболочке отдельных участков тонкой кишки имелись «свежие» плоскостные и нитевидные наложения фибрина. В 5 случаях при деформации петель тонкой кишки спаечным процессом выполнен адгезиолизис. Характер перитонеального выпота при цитологическом исследовании трактовали как лимфоцитарный в 26 (70,3±14,7%) случаях, а в 11 — преобладали клетки нейтрофильного ряда. Высокий градиент (более 11 г/л) концентрации альбумина между сывороткой крови и экссудатом



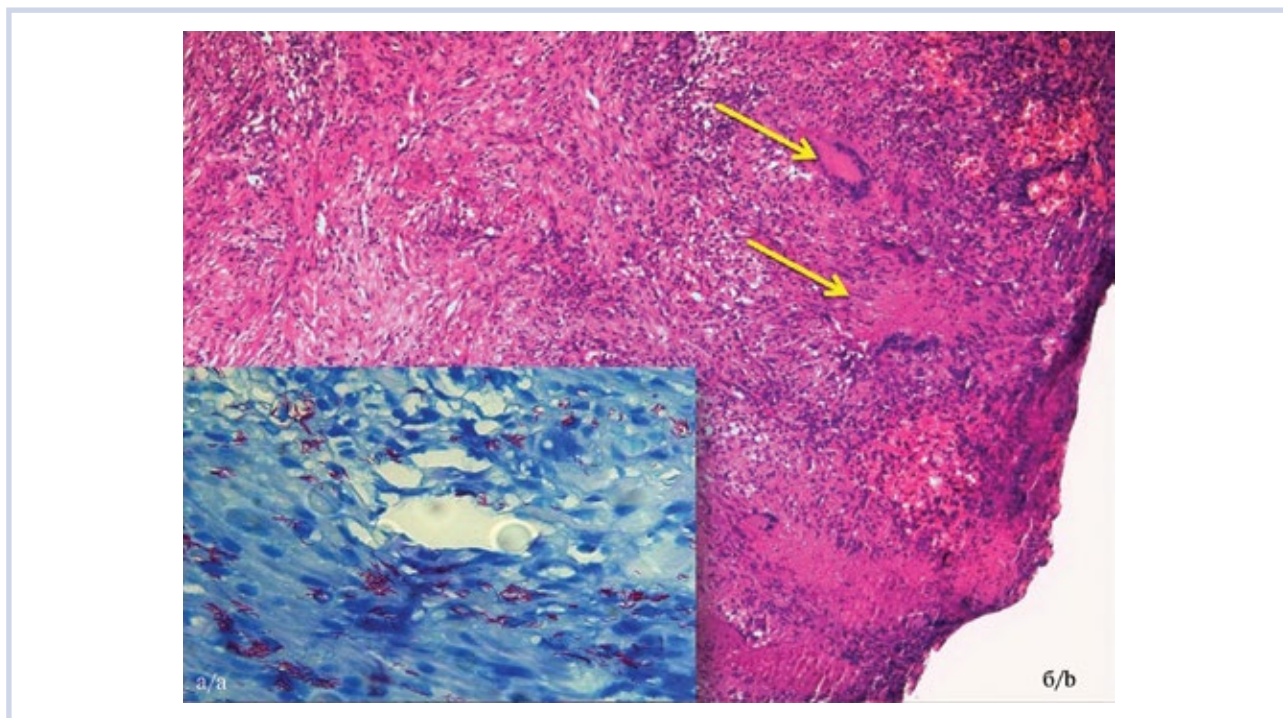
**Рис. 2. Туберкулезный перитонит (лапароскопия).**

1 — многочисленные бугорковые образования на брюшине; 2 — серозно-фибринозный экссудат.

**Fig. 2. Tuberculous peritonitis (laparoscopy).**

1 — multiple peritoneal tubercles; 2 — serous-fibrinous exudation.

имел место у большинства — 33 (89,2±10,0%) пациентов. При определении в выпоте содержания молекулярно-генетических маркеров (МГМ) методом полимеразной цепной реакции (ПЦР) получен положительный результат в 9 (24,3±13,8%) случаях. Рост МБТ при посеве экссудата получен в 4 (10,8±10,0%) случаях.



**Рис. 3. Туберкулезный перитонит (микрорепараты).**

а — кислотоустойчивые бактерии (окрашены в сиреневый цвет) в цитоплазме разрушенных нейтрофильных лейкоцитов. Окраска по Цилю—Нильсену.  $\times 1000$ ; б — брюшина утолщена за счет фиброза, очаговая лимфоидная инфильтрация. В толще сливающихся эпителиоидно-гигантоклеточные гранулемы с формирующимися участками некроза (указаны стрелками). Окраска гематоксилином и эозином.  $\times 100$ .

**Fig. 3. Tuberculous peritonitis (microscopy images).**

а — acid-resistant bacteria (colored purple) in the cytoplasm of destroyed neutrophilic leukocytes. Acid-fast staining (Ziehl—Neelsen staining)  $\times 1000$ ; б — fibrosis-associated thickening of the peritoneum, focal lymphoid infiltration. Epithelioid-giant cell granulomas with focal necrosis (arrows). Hematoxylin and eosin staining.  $\times 100$ .

Туберкулезная этиология изменений на брюшине подтверждалась обнаружением в биоптате типичных туберкулезных гранул (или их эквивалента при ВИЧ-инфекции) у 34 ( $91,9 \pm 8,8\%$ ) пациентов (рис. 3). КУМ при окраске по Цилю—Нильсену (см. рис. 3) выявлены у 28 ( $75,7 \pm 13,8\%$ ) пациентов. При ВИЧ-ассоциированном туберкулезном перитоните «классическая» гранулема практически не определялась, в тканях брюшины выявляли участки казеозного некроза с отдельными скоплениями лимфоцитов; тенденция к отграничению процесса отсутствовала.

Полученные результаты свидетельствуют о крайней вариабельности данных различных лабораторных и визуализационных методов диагностики, используемых при верификации экссудативной формы туберкулезного перитонита.

УЗИ и МСКТ — два взаимодополняющих, доступных и высокоинформативных метода визуализации брюшной полости с относительно коротким временем исследования, результаты которых могут быть решающими в постановке диагноза. Эти методы являются высокоинформативными (100%) в обнаружении свободной жидкости в брюшной полости, что наряду с внутрибрюшной лимфаденопатией ( $51,4—59,5\%$ ) и выявлением неоднородности и слоистости

брюшины (75,7%) позволяет предположить туберкулезную природу заболевания. Однако подобная картина, выявляемая при МСКТ и УЗИ, вполне вероятно не только для реактивного асцита, но характерна и для канцероматоза, мезотелиомы и системных доброкачественных гранулематозов брюшины, что однозначно указывает на необходимость проведения морфологической верификации.

Обязательным дополнением в диагностическом поиске служит анализ перитонеального выпота, полученного при лапароцентезе или лапароскопии. Характерными для туберкулезного перитонита являются лимфоцитарный состав экссудата и высокое содержание протеина (градиент сывороточно-асцитного альбумина менее 1,1 г/дл), однако те же показатели не позволяют исключить и спонтанный бактериальный перитонит и канцероматоз брюшины. Достоинством цитологического и биохимического анализа экссудата служит достаточно короткое время исследования (2—4 ч), но, к сожалению, эти методы не позволяют определить этиологический фактор патологического процесса.

Рост МБТ, как правило, при туберкулезном перитоните обнаруживается на 6—9-й неделе после посева на питательные среды и имеет низкую (около

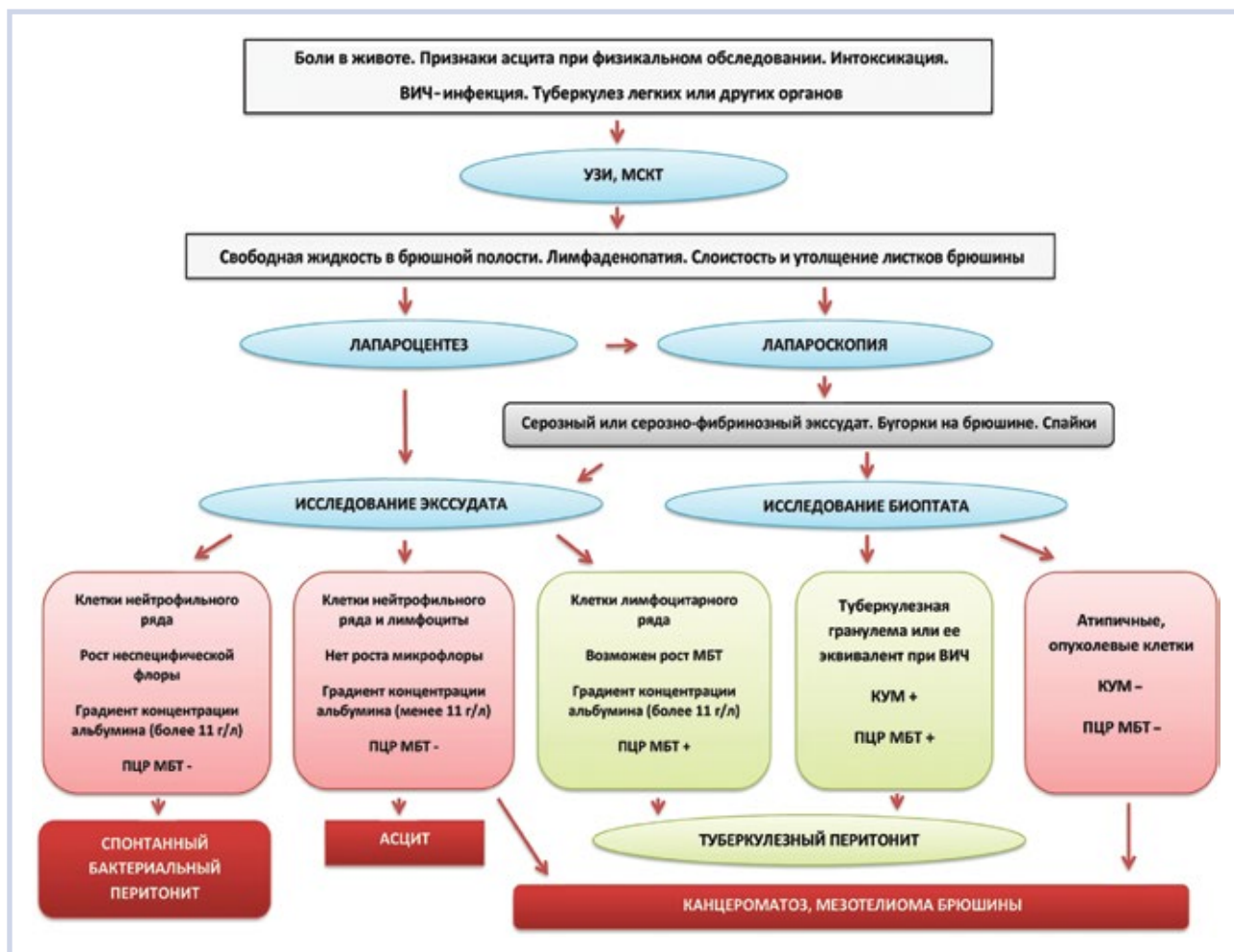


Рис. 4. Тактический алгоритм диагностики при экссудативном перитонеальном туберкулезе.

УЗИ — ультразвуковое исследование; МСКТ — мультиспиральная компьютерная томография; ПЦР — полимеразная цепная реакция; МБТ — микобактерии туберкулеза; КУМ — кислотоустойчивые микобактерии.

Fig. 4. Diagnostic algorithm for exudative peritoneal tuberculosis.

US — ultrasound, MSCT — computed tomography, PCR — polymerase chain reaction, MTB — *Mycobacterium tuberculosis*, AFB — acid-fast bacilli.

10%) степень детекции, чуть большую информативность имеет молекулярно-генетическое исследование выпота на ДНК МБТ; по нашим данным, положительный результат ПЦР при перитонеальном туберкулезе получен у 24,3% больных.

Большую диагностическую ценность представляет лапароскопия, при которой возможна визуализация выпота и бугорковых образований на париетальной и висцеральной брюшине. Туберкулезные бугорки на серозных оболочках, по мнению большинства исследователей [11–14], являются неоспоримым доказательством туберкулезной этиологии процесса. Как показывает наш опыт диагностики, точно такие же морфологические изменения на брюшине могут быть следствием опухолевой диссеминации, а само появление бугорков не обязательно при перитонеальном туберкулезе (40,5% отрицательных результатов) и зависит от стадии и активности процесса.

Биопсия брюшины позволяет выявить классические туберкулезные гранулемы и их эквиваленты (при ВИЧ-инфекции) в подавляющем большинстве (91,9%) наблюдений, а бактериоскопическое исследование оказывается информативным в 75,7% случаев. К сожалению, процесс изготовления гистологических препаратов занимает достаточно продолжительное время (от 2 до 6 сут), а экспресс-биопсия нативных препаратов не всегда достаточно информативна.

Таким образом, ни один из лучевых и лабораторных методов исследования не имеет самостоятельного решающего значения в диагностике экссудативной формы туберкулезного перитонита, и только сочетание их с лапароскопией и биопсией брюшины позволяет идентифицировать перитонеальный туберкулез. Представленный алгоритм диагностики дает возможность в наиболее короткие сроки провести дифференциальную диагностику патологического процесса (рис. 4).

## Заключение

Туберкулез брюшины является подострым проявлением генерализованного туберкулеза, который необходимо заподозрить при клинических явлениях асцита и неясном болевом абдоминальном синдроме. Сочетание свободной жидкости, внутрибрюшной лимфаденопатии и слоистости листков брюшины, выявленное при мультиспиральной компьютерной томографии и ультразвуковом исследовании, дает основание для проведения лапароскопии с последующим лабораторным исследованием экссудата и биоптата брюшины. Результаты гистологического исследования имеют наибольшее значение для верификации диагноза и являются обязательным этапом диагностики перитонеального туберкулеза. Тубер-

кулезный перитонит, как правило, хорошо поддается консервативной терапии, и своевременное начало лечения позволяет снизить инвалидизацию и летальность при данной патологии.

### Участие авторов:

Концепция и дизайн исследования — П.Д., Р.М., Б.О.

Сбор и обработка материала — Р.М., Ш.Д., П.А., Г.У.

Статистическая обработка данных — Ш.Д., Г.У., Б.О.

Написание текста — П.Д., Р.М., С.М.

Редактирование — П.Д., С.М.

**Авторы заявляют об отсутствии конфликта интересов.**  
**The authors declare no conflict of interest.**

## ЛИТЕРАТУРА/REFERENCES

1. Васильева И.А., Белиловский Е.М., Борисов С.Е., Стерликов С.А., Сеницын М.В. Туберкулез, сочетанный с ВИЧ-инфекцией, в странах мира и в Российской Федерации. *Туберкулез и болезни легких*. 2017;95(9):8-18. Vasilyeva IA, Belilovsky EM, Borisov SE, Sterlikov SA, Sinityn MV. Tuberculosis with concurrent HIV infection in the Russian Federation and the world. *Tuberkulez i bolezni legkih*. 2017;95(9):8-18. (In Russ.). <https://doi.org/10.21292/2075-1230-2017-95-9-8-18>
2. Савоненкова Л.М., Арямкина О.Л. Осложнения и исходы абдоминального туберкулеза. *Анналы хирургии*. 2006;11(4):52-55. Savonenkova LM, Aryamkina OL. Complications and outcomes of abdominal tuberculosis. *Annaly khirurgii*. 2006;11(4):52-55. (In Russ.).
3. Ospina-Moreno C, González-Gambau J, Montejo-Gañán I, Castán-Senar A, Sarría-Octavio-de-Toledo L, Martínez-Mombila E. Peritoneal tuberculosis: radiographic diagnosis tuberculosis peritoneal. Diagnóstico radiológico. *Revista Española de Enfermedades Digestivas*. 2014;106(8):548-551.
4. Khan R, Abid S, Jafri W, Abbas Z, Hameed K, Ahmad Z. Diagnostic dilemma of abdominal tuberculosis in non-HIV patients: an ongoing challenge for physicians. *World Journal of Gastroenterology*. 2006;12(39):6371-6375. <https://doi.org/10.3748/wjg.v12.i39.6371>
5. Rasheed S, Zinicola R, Watson D, Bajwa A, McDonald PJ. Intra-abdominal and gastrointestinal tuberculosis. *Colorectal Disease*. 2007;9(9):773-783. <https://doi.org/10.1111/j.1463-1318.2007.01337.x>
6. Vogel Y, Bous JC, Winnekendonk G, Henning BF. Tuberculous peritonitis in a German patient with primary biliary cirrhosis: a case report. *Journal of Medical Case Reports*. 2008;2:32-37. <https://doi.org/10.1186/1752-1947-2-32>
7. Zhu C, Liu S, Zhai J, Chen Z, Wu K, Li N. Clinical and pathological features of three types of peritoneal tuberculosis: a single Centre in China. *Biomedical Research*. 2016;27(4):1302-1308.
8. Kocaman O. Understanding tuberculous peritonitis: A difficult task to overcome. *Turkish Journal of Gastroenterology*. 2014;25:79-80.
9. Бакулин И.Г., Варламичева А.А. Асцит, спонтанный бактериальный перитонит, гепаторенальный синдром: что общего в диагностике и лечении? *Терапевтический архив*. 2015;87(4):77-83. Bakulin IG, Varlamicheva AA. Ascites, spontaneous bacterial peritonitis, hepatorenal syndrome: What is common in their diagnosis and treatment? *Terapevticheskij arhiv*. 2015;87(4):77-83. (In Russ.). <https://doi.org/10.17116/terarkh201587477-83>
10. Cavalli Z, Ader F, Valour F, Saison J, Boussel L, Dumitrescu O. Clinical presentation, diagnosis, and bacterial epidemiology of peritoneal tuberculosis in two university hospitals in France. *Infectious Diseases and Therapy*. 2016;5:193-199. <https://doi.org/10.1007/s40121-016-0113-2>
11. Peng-Hui Wang. Tuberculous peritonitis should always be considered as a differential diagnosis in abdominal carcinomatosis. *Taiwanese Journal of Obstetrics and Gynecology*. 2004;43(3):182. [https://doi.org/10.1016/S1028-4559\(09\)60083-8](https://doi.org/10.1016/S1028-4559(09)60083-8)
12. Ahmed Khan F.Y. Peritoneal tuberculosis: Advances and controversies. *Libyan Journal of Medical Sciences*. 2018; 2:3-7.
13. Chow KM, Chow VC, Szeto CC. Indication for peritoneal biopsy in tuberculous peritonitis. *The American Journal of Surgery*. 2003;185:567-573.
14. Flores-Alvarez E, Tello-Brand SE, López-López F, Rivera-Barragán V. Peritoneal tuberculosis. Report of seven cases. *Cir Cir*. 2010;78(1): 67-71.

Поступила 08.05.19

Received 08.05.19

Принята к печати 13.05.19

Accepted 13.05.19