

Н.Е.Чернеховская<sup>1</sup>, С.А.Бурова<sup>2-4</sup>, А.В.Поваляев<sup>5</sup>

## Актиномикоз бронхов и легких

1 – Российская медицинская академия последипломного образования, Москва;

2 – Национальная академия микологии, Москва;

3 – Центр глубоких микозов, Москва;

4 – ГКБ № 81, Москва;

5 – ГКБ № 52, Москва

*N.E.Chernekhovskaya, S.A.Burova, A.V.Povalyayev*

## Actinomycosis of the lungs and bronchi

Актиномикоз легких считается одной из наиболее тяжелых форм пневмомикоза. Впервые его описал *J. Israel* в 1878 г. В различных источниках и классификациях актиномикоз обозначается также терминами "глубокий микоз", "псевдомикоз", "актинобактериоз", "лучисто-грибковая болезнь" и др.

Ученые длительное время обсуждали признаки истинного возбудителя актиномикоза, отдавая приоритет то аэробным, то анаэробным актиномицетам. Термин "лучистый грибок" до сих пор вносит путаницу в понимание природы возбудителя, т. к. актиномицеты по химическому составу оболочки и протоплазмы, строению ДНК и ультраструктуре клетки (отсутствие ядра, наличие нуклеотидов, вакуолей, волютиновых гранул, лизосом, преобладание в оболочке аминокислот), а также по чувствительности к антибактериальным препаратам и ряду других признаков относят к прокариотам, а именно бактериям. Тем не менее с эукариотами, т. е. грибами, актиномицеты роднит наличие дифференцированного воздушного мицелия с разными типами ветвления, органов плодоношения в виде спор, некоторых грибковых ферментов, а также способность к синтезу физиологически активных веществ. Из-за этой двойственности положение актиномицет в систематике микроорганизмов часто менялось, в 30–40-х гг. XIX в. их даже называли "промежуточными".

Таким образом, возбудителями актиномикоза являются грамположительные бактерии – микроаэрофильные, аэробные и анаэробные актиномицеты, которые широко распространены в природе. Они составляют 65 % от общего числа микроорганизмов почвы и обнаруживаются в воде, в том числе в водопроводной и ключевой, в горячих (до 65 °С) минеральных источниках, на растениях, каменистых породах и даже в песках Сахары.

Входными воротами при экзогенном заражении являются повреждения кожи, слизистых оболочек, костных и мягких тканей. Актиномицеты также обитают в организме человека, контаминируя полость рта, крипты миндалин, респираторный, генитальный и желудочно-кишечный тракт, и являются источником эндогенного заражения. Они сапрофити-

руют у практически здоровых людей и при определенных условиях становятся патогенными. Присоединение других бактерий влияет на вирулентные свойства актиномицет.

В развитии торакального актиномикоза значительную роль играют предшествующие факторы: травмы грудной клетки, хирургические операции, огнестрельные ранения, хронические воспалительные и нагноительные заболевания легких, туберкулез легких и др. При благоприятных условиях вокруг внедрившихся актиномицет медленно формируется специфическая гранулема с множеством микроабсцессов и образованием характерных извитых свищевых ходов. При этом поражаются мягкие ткани грудной клетки, легкие, средостение, лимфатические узлы, плевра, ребра, грудина.

Актиномикоз отличается разнообразием клинических проявлений, что связано со стадийностью развития специфического процесса: инфильтрат, абсцедирование, образование фистулы, рубцевание. Торакальный актиномикоз может протекать по типу катарального или гнойного бронхита, плевропневмонии, абсцесса легкого, осумкованного плеврита, остеомиелита ребер. Иногда он имитирует новообразование легкого. Актиномикотический трахеит характеризуется затруднением дыхания и инспираторной одышкой, что связано с уменьшением просвета и деформацией трахеи за счет гранулематозного актиномикотического процесса, который может распространяться и на мягкие ткани шеи. Актиномикотический бронхит, как правило, развивается на фоне хронического бронхита, а также после химических и травматических поражений бронхов и характеризуется упорным кашлем с мокротой, высокой температурой, колющими болями в грудной клетке.

Наиболее частыми клиническими симптомами актиномикоза легких являются боли в грудной клетке, кашель, часто – кровохарканье, подъем температуры, формирование в области грудной стенки выступающего инфильтрата, иногда с участками абсцедирования, или свищей с гнойно-сукровичным отделяемым и гранулематозными актиномикотическими разрастаниями в области устьев. При фистулографии определяются разветвленные свищевые ходы.

Рентгенологически микозные пневмонии проявляются инфильтратами в паренхиме легкого односторонней или двусторонней локализации, преимущественно с распадом. Легочный рисунок деформирован по тяжисто-петлистому типу за счет перибронхиального и интерстициального фиброза. Иногда отмечается аденопатия корней легких и средостения, плеврит.

При поражении легочной паренхимы наблюдается картина, характерная для пневмонической инфильтрации, но, как правило, без четкого ограничения по сегментам. От банальной пневмонии эти изменения отличаются длительным течением и отсутствием быстрой реакции на антибактериальные препараты. На фоне инфильтрата нередко появляются очаги распада и расплавления в виде просветлений различных размеров и формы.

В Центре глубоких микозов (проф. С.А.Бурова, ГКБ № 81, Москва) наблюдали 23 больных торакальным актиномикозом. У 19 пациентов отмечалось поражение грудной стенки в виде инфильтратов и свищевых ходов с гнойным отделяемым, у 4 из них в актиномикотический процесс была вовлечена ткань легкого, у 6 человек выявлен актиномикотический остеомиелит грудины и / или ребер. У 4 больных диагностирована медиастинально-легочная форма актиномикоза, которая проявлялась кашлем, кровохарканьем, повышением температуры.

У 11 (47,8 %) больных заболевание началось после травмы грудной клетки в результате автомобильной катастрофы, длительного давления в области спины твердым предметом, находящимся в рюкзаке, укола гвоздем, удара во время драки и т. д. У 5 (21,7 %) женщин актиномикоз появился на месте операционного вмешательства после радикальной мастэктомии по поводу рака молочной железы. Из 4 больных с медиастинально-легочной формой у 2 (8,7 %) пациентов актиномикоз развился на фоне инфильтративного туберкулеза, у 2 (8,7 %) человек — на фоне абсцесса легкого.

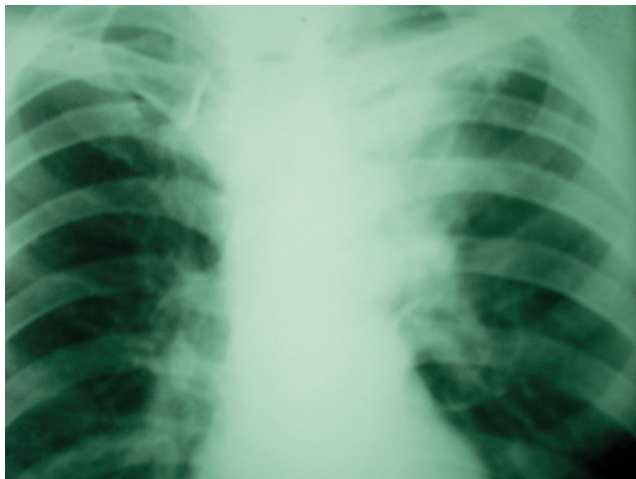

Рис. 1. Актиномикоз легких. Медиастинально-легочная форма  
Примечание: обзорная рентгенограмма грудной клетки. В верхней доле левого легкого участки инфильтрации интенсивного характера с нечеткими контурами, расположенные преимущественно парамедиастинально, сливаются с тенью средостения и корнем легкого.

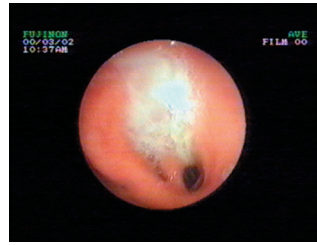


Рис. 2. Бронхит III степени интенсивности воспаления

При медиастинально-легочной форме на рентгенограммах выявляются участки инфильтрации легочной ткани интенсивного характера, с нечеткими контурами, расположенные преимущественно парамедиастинально, сливаясь с тенью средостения и корнем легкого (рис. 1).

Во время бронхоскопии слизистая оболочка бронхов ярко гиперемирована, отечна, сосудистый рисунок не прослеживается. Устья сегментарных бронхов сужены за счет отека слизистой оболочки, заполнены очень густым гнойным секретом, который с трудом удаляется с помощью отсоса (рис. 2).

Во время исследования берется материал для микроскопического исследования и для посева на питательные среды, которое включает микроскопию и посев на питательные среды мокроты, промывных вод бронхов, отделяемого из свищей, пунктатов из поверхностных абсцессов и более глубоких очагов. Гистологическое исследование биопсийного материала достаточно информативно и важно для дифференциальной диагностики. Материал можно окрашивать гематоксилином и эозином, по Цилю—Нильсену, Гомори—Грокотту, Романовскому—Гимзе, Грамму—Вейгерту, Мак-Манусу (рис. 3).

В Центре глубоких микозов разработаны, подтверждены патентами РФ, а также свидетельствами на изобретения и более 50 лет успешно применяются унифицированные схемы лечения актиномикоза различных локализаций, которые включают:

- противомикробную терапию антибиотиками и сульфаниламидами (короткими курсами);
- иммунотерапию актинолизатом — специфическим препаратом, изготовленным из актиномицет;

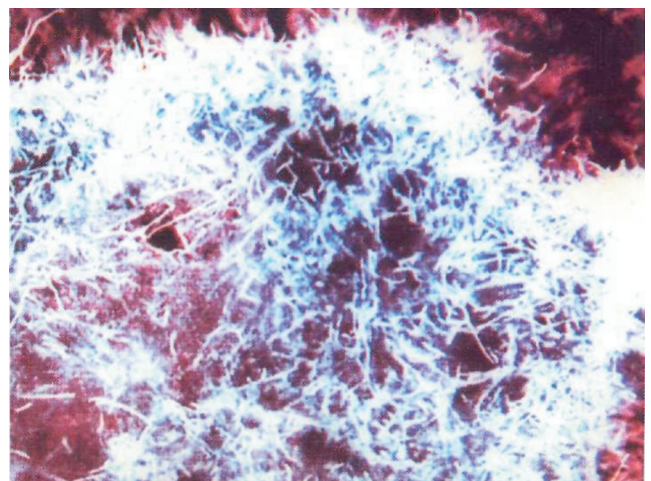


Рис. 3. *Actinomyces israelii*. Окраска по Гомори—Грокотту; × 500

- общеукрепляющие средства, физиотерапевтические процедуры (за исключением тепловых);
- хирургические методы.

Антибиотикотерапия актиномикоза оправдана высокой чувствительностью актиномицет к антибиотикам и частым присутствием в очаге другой бактериальной неспецифической флоры (> 60 % случаев). В подтверждение эффективности этого метода достаточно указать на тот факт, что до эры антибиотиков смертность от торакального актиномикоза была > 80 %, а в дальнейшем этот показатель снизился до 18 %.

В соответствии с чувствительностью к антибиотикам используют препараты пенициллинового ряда, а также тетрациклины, аминогликозиды и цефалоспорины в максимальных суточных дозах на протяжении 10–14 дней, причем преимущественно в период обострения процесса. С целью воздействия на анаэробы применяют метронидазол и клиндамицин. Хороший противомикробный эффект обеспечивают сульфаниламидные препараты.

Актинолизат представляет собой стерильный фильтрат культуральной жидкости некоторых видов самопроизвольно лизирующихся актиномицетов, содержащий продукты аутолиза и метаболизма этих микроорганизмов. В эксперименте обнаружено, что актинолизат через специфические внутриклеточные рецепторы иммунокомпетентных клеток воздействует на иммунную систему, стимулирует продукцию антител к различным инфекциям, разрушает актиномицеты в актиномикотической гранулеме, повышает резистентность организма, оказывает противовоспалительное действие, усиливает аппетит, снимает усталость.

Актинолизат вводят внутримышечно 2 раза в неделю по 3 мл. При актиномикозе курс насчитывает 20–25 инъекций, последующие курсы проводят с интервалом в 1 месяц. Количество курсов – от 2 до 6, зависит от формы и тяжести заболевания. Через 1 месяц после клинического выздоровления для предупреждения рецидива проводят профилактический курс (5–15 инъекций).

Благодаря терапии актинолизатом удалось значительно снизить объем применяемых антибактериальных препаратов и избежать нежелательных побочных действий. Смертность от торакального актиномикоза при этом снизилась в 3–4 раза.

В комплексное лечение актиномикоза включают также общеукрепляющие и симптоматические средства, по показаниям – детоксикационные процедуры, ультразвуковую терапию, в предоперационном периоде – промывание свищей растворами антисептиков.

Хирургическое лечение в остром периоде актиномикоза противопоказано, т. к. процесс прогрессирует и приобретает распространенные формы. Оперативное вмешательство требует специальной подготовки, как было описано выше. При актиномикозе легких и колонизации легочных каверн актиномицетами производят лобэктомию, вскрытие и дренирование гнойных полостей и очагов распада.

Благодаря применению комплексного медикаментозного и хирургического лечения выздоровление наступило у 21 из 23 больных (91,3 %).

Однако лечение висцерального актиномикоза, особенно тяжелых форм, остается затруднительным из-за позднего поступления больных в специализированные отделения, длительной интоксикации и развития необратимых изменений в органах и тканях.

## Литература

1. Бурова С.А. Торакальный актиномикоз. Лечащий врач 2005; 8: 30–32.
2. Применение актинолизата в клинической практике: Пособие для врачей. М.: ООО "Типография ФНПР"; 2005.
3. Чучалин А.Г. (ред.). Респираторная медицина: Руководство. М.: ГЕОТАР-Медиа; 2007; т. 1, 2.
4. Сергеев Ю.В., Шпигель Б.И., Сергеев А.Ю. Фармакотерапия микозов. М.: Медицина для всех; 2003. 199 с.
5. Чернеховская Н.Е., Федченко Г.Г., Андреев В.Г., Поваляев А.В. Рентгено-эндоскопическая диагностика заболеваний органов дыхания. М.: "МЕДпресс-информ"; 2007.

Поступила 05.02.08  
© Коллектив авторов, 2008  
УДК 616.233/24-002.828